日本脊椎脊髄ドック協会

推奨検査・診断 2021

日本脊椎脊髄ドック協会

事務局　あいちせぼね病院

〒484-0066 愛知県犬山市五郎丸上池 31-1

はじめに

脊椎脊髄ドックは日本でやっと始まったばかりというのが現実です。癌・心筋梗塞・脳卒中は生命に関係する三大内科疾患で、早期発見法は人間ドックとして日本に定着してきました。確かに 寝たきり老人のNo.1 は脳卒中が原因ですが、No.2 は実は脊椎原因の歩行障害から起こってきます。足腰(土台) の弱体化から老化が始まるからです。 厚生労働省発表の自覚症状では男性は腰痛が第一位、女性は肩凝りが第二位といわれていますが、これらの症状は脊椎・脊髄が原因なのです。 脊椎・脊髄のトラブルは元気な職場活動を低下させます。QOL（生活の質）は足腰の丈夫さが基本となり、このQOLを保つことが人生を豊かで健康に過ごすキーポイントとなります。

高齢化社会の到来、ロコモティブシンドローム（運動器症候群）により、歩行や立ち座りなどの日常生活に障害を来し、要介護や寝たきりになるリスクが高くなります。ロコモの原因となる主な運動器疾患は、「骨粗鬆症」「脊柱管狭窄症」であり、骨粗鬆症になると転倒によって骨折を起こし、寝たきりになる可能性が高まります。また椎体骨折は、脊椎変形によるADL（日常生活動作）の制限、消化器・呼吸器系の機能障害をきたし、QOL低下の原因にもなっています。早期発見・早期解決こそが重要で、こじらせてからでは遅すぎるからです。

脊椎脊髄ドックは基礎コースとして、①MRI（1.5テスラ以上） ②CT（16列以上） ③屈伸動的レントゲン撮影の3つの画像診断と、高齢疾患においては協会推奨の ④骨密度測定と ⑤血圧脈波(ABI) からなります。症状が上半身か、下半身であるかによって頸椎・腰椎と部位別のドックとなりますので、症状チェック表にきちんと記載しておくことが大切です。

以上が脊椎・脊髄ドックのセットとなり自費となります。これらの情報を的確に判断し症状や身体所見と併せて総合的に最終判断するのが脊椎外科医の重要な役割です。画像診断機器の進歩と共に脊椎・脊髄ドックが予防医学の新しい分野として進歩を遂げることを目的に各種診療、検査、撮影法の基礎となる脊椎脊髄ドックの標準化を定め、日本脊椎脊髄ドック協会を発足いたしました。

検査対象

1.予防医学的必要性

脊椎・脊髄の健康状態を詳細に知っておきたい方

せぼねの歪み・曲がりを予防したい方

せぼねの丈夫さを知りたい方

脊椎圧迫骨折の予防を考えている方

バランス等が悪くロコモ症候群の疑いの方

骨粗鬆症と言われている方

2. 適切脊椎治療の是非・生活・運動指導

せぼねの疾患があるが、巷の治療師の施術が適切かどうか疑問があり、治療法の選択を迷っている方

手術をすすめられているが、セカンドオピニオンを求めたい方

背骨の慢性な痛み、手足のしびれ等の原因を調べてほしい方

学校検診で側弯症の疑いを指摘された方

学童期分離症の早期発見を希望の方

機器・設備・その他オプション

機器・設備（必要条件）

1.5T 以上 MRI

16 列以上 MDCT

一般 X 線装置(デジタル処理が望ましい)

対象別オプション項目

骨密度測定(骨密度装置は DEXA 法またはQCT)

血圧脈波検査装置(ABI 測定)

骨粗鬆症：CT大動脈硬化有無(2椎体以上)

骨量：骨吸収マーカー(血清TRACP)、骨形成マーカー(血清PINP)

骨質：悪玉架橋上昇(血中ペントシジン)、酸化ストレス因子(血中ホモシステイン)

ロコモティブシンドロームチェック：PTによる

若年脊椎検診(側弯症・分離症)

立位全脊椎Cobb角測定、 MRI:STIR高輝度

医師の問診および診察

① 既往歴、生活歴、家族歴を含む問診を行う。

② 運動器官としての姿勢、安定性、動きを診察する。

③ 神経学的診察を行う。

④ 身体計測として身長、体重、腹囲、血圧、脈拍を測定する。

※中高年の腰椎の診察では足関節上腕血圧比（ABI）も含めることが望ましい。

⑤ 既往歴として一般的な全身疾患以外にも脊椎脊髄病の有無、治療、手術などについて尋ねる。生活歴として運動や重労働への就業経験を、また家族歴も尋ねる。

⑥ 運動器官としての外見や機能を診察する。

⑦ 体幹・四肢の知覚、筋力、反射。

⑧ 一般的な身体計測に加えて、腰部脊柱管狭窄症と血管性間欠跛行との鑑別に役立つ ABI の測定が腰椎疾患では望ましい。

<画像診断のポイント>

●X 線

正面、側面と前後屈の動態撮影を基本とする。癌の転移による椎体・椎弓破壊、脊椎炎による椎間板腔狭小化、骨粗鬆症性圧迫骨折、変性による椎間不安定等の発見に努める。神経症状のある例では後縦靭帯骨化症、黄色靭帯骨化症、骨棘による脊柱管狭窄、癌の転移による椎弓根消失、脊髄腫瘍による椎弓根間距離の拡大、破裂骨折型の骨粗鬆症性脊椎圧迫骨折を考える。

●CT

骨や関節の状態を断面図や立体図として把握できる検査である。

化骨性椎間板ヘルニア、後縦靭帯骨化症、黄色靭帯骨化症、脊柱管狭窄症、椎間孔狭窄症、変形性脊椎症、椎体骨折、骨腫瘍、脊椎分離症などの骨病変解明には必須のものであり、特に CT コンソールや Work Station で作成された VR 画像はあらゆる方向から立体的に観察でき重要な情報を与えてくれる。

●MRI

椎間板や神経の状態を把握するための検査である。

椎間板ヘルニア、腫瘍、嚢腫病変、また靭帯や椎間板変性の把握に有用である。同時に脊髄の変性、髄内病変の有無の評価に不可欠である。

神経根の描出には MR Myelography が優れている。

脊椎 MRI 検査

脊椎 MRI 検査はそのコントラスト分解能の高さを生かし、椎間板や神経の状態を把握するための検査である。特に椎間板ヘルニアや脊柱管狭窄症による神経の障害、脊柱管内外の腫瘍の診断に有用である。脂肪抑制を併用することにより CT では描出できなかった圧迫骨折の検出も可能である。

撮像の基本は 2D の T2 強調画像や T1 強調画像であるが、3D の MR Myelography を追加することで神経走行の把握に有用である。

検査のスループットや受診者の苦痛の点から撮像時間は 20 分以下になるよう調節する。

撮影方法

【　頸椎　】

矢状断像の T2 強調画像･T1 強調画像と水平断像の T2 強調画像､斜位断像の T2 強調画像を必須とする。腫瘍が疑われる場合は水平断の T1 強調画像を追加する。

矢状断像の T2・T1 強調画像は TSE 法を用い、スライス厚 3mm 程度、Matrix 256×256 以上の鮮明な画像を撮像する。撮像断面は脊柱管に平行にし、神経孔を十分に含める。上下は小脳扁桃部～Th2 までとする。

水平断像の T2 強調画像は TSE 法を用い、スライス厚 4mm 程度、Matrix 256×256 以上の鮮明な画像を撮像する。撮像断面は各椎間板に平行に設定する。

斜位断像の T2 強調画像は TSE 法を用い、スライス厚 1.5mm 程度、Matrix256×256 以上の鮮明な画像を撮像する｡断面は水平断像より正中から 30°の角度で設定し､矢状断面では C5/6 の角度に合わせる。

時間に余裕があればスライス厚 1mm 以下の 3D TSE（VISTA や SPACE 等）や Balanced 系の冠状断像を追加し、MIP 像を作成することで神経走行の把握に有用となる。

【画像一例】

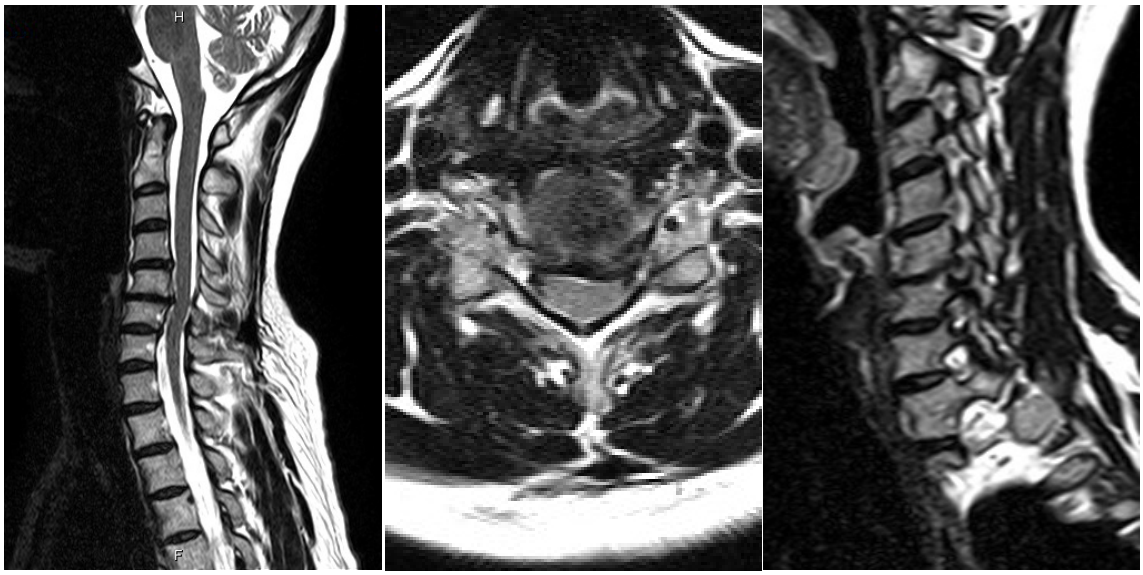

【　胸椎　】

矢状断像の T2 強調画像・T1 強調画像と水平断像の T2 強調画像を必須とする。腫瘍が疑われる場合は水平断の T1 強調画像を追加する。

矢状断像の T2・T1 強調画像は TSE 法を用い、スライス厚 4 mm 程度、Matrix 256×256 以上の鮮明な画像を撮像する。撮像断面は脊柱管に平行にし、神経孔を十分に含める。

FOV が大きくなると空間分解能が低下するため、可能であれば分割撮像したのち画像を結合する方法を推奨する。その際、胸椎レベルが分かるよう頚椎または腰椎を範囲に含める。分割撮像ができない場合は胸椎が入る最小の FOV で撮像し、胸椎レベルが分かるようコメントを挿入する。

水平断像の T2 強調画像は TSE 法を用い、スライス厚 4mm 程度、Matrix 256×256 以上の鮮明な画像を撮像する。撮像断面は各椎間板に平行に設定する。

【画像一例】

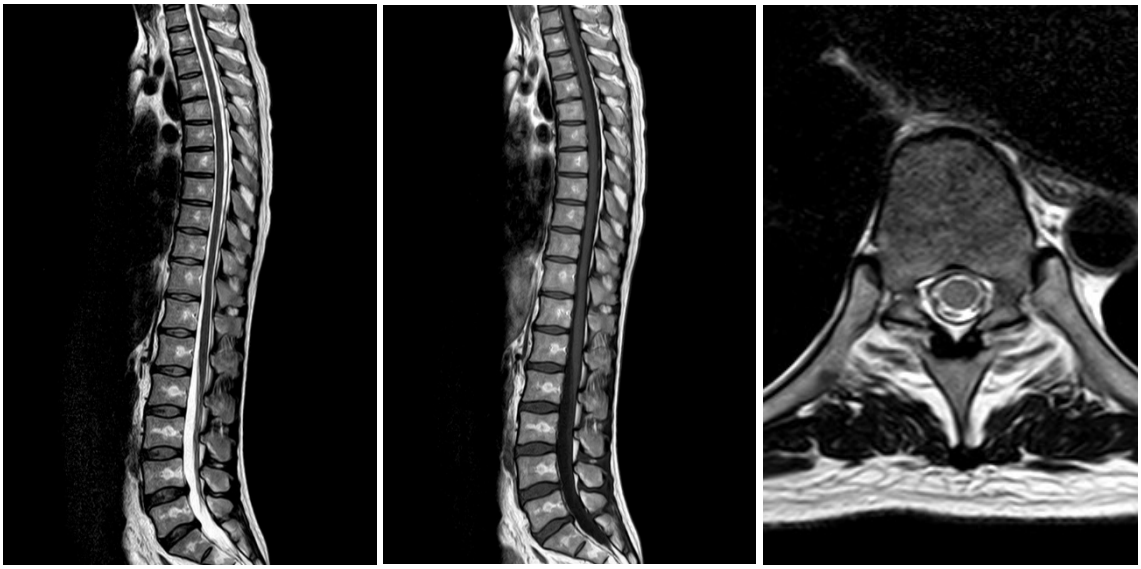

【　腰椎　】

矢状断像の T2 強調画像・T1 強調画像と水平断像の T2 強調画像、3D 冠状断像を必須とする。可能な限り脂肪抑制 T2 強調画像も撮像する。腫瘍が疑われる場合は水平断の T1 強調画像を追加する。

矢状断像の T2・T1 強調画像は TSE 法を用い、スライス厚 4mm 程度、Matrix 256×256 以上の鮮明な画像を撮像する。ファーストリカバリー法が使えるのであれば使用を推奨する。撮像断面は脊柱管に平行にし、神経孔を十分に含める。上下は下縁を S3 とし、上部は可能な範囲までとする。

水平断像の T2 強調画像は TSE 法を用い、スライス厚 4mm 程度、Matrix 256×256 以上の鮮明な画像を撮像する。撮像断面は各椎間板に平行に設定する。

冠状断像は 3D TSE 法の T2 強調画像または 3D の Balanced 系を用い、スライス厚 1mm 程度で撮像する。撮像後 Slab MIP 像を作成することで神経走行の把握に有用となる。

【画像一例】

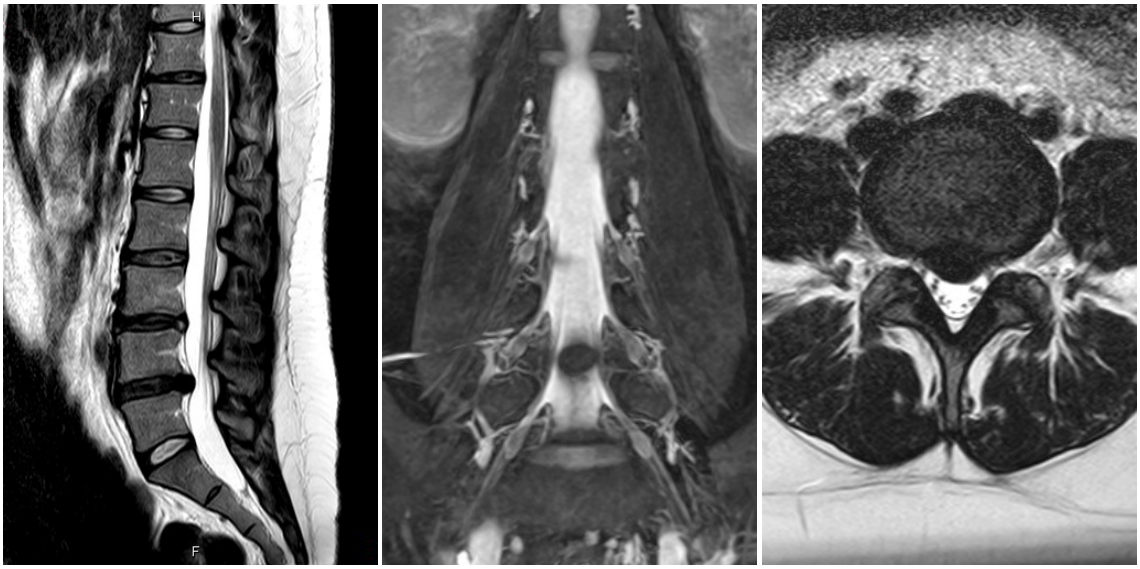

MRI 画像の評価

椎間板の膨隆や突出、椎体の骨棘形成、後縦靭帯や黄色靭帯の肥厚などを評価する。しかしながら脊椎領域の MRI においては、異常所見と臨床症状が合致しないことや加齢とともに多少なりとも異常が存在する場合があるので注意する。

そのため MRI での異常所見がどの程度、症状の発現に関与しているのか注意深く観察する必要がある。

椎間板ヘルニア

椎間板ヘルニアの分類の要点は　①**脱出程度**　②**脱出方向**　③**脱出範囲**　の 3 点とする。

①　脱出の程度

椎間板ヘルニアの程度は脱出した髄核がどのような障壁を超えてどこまで脱出しているかを評価する。

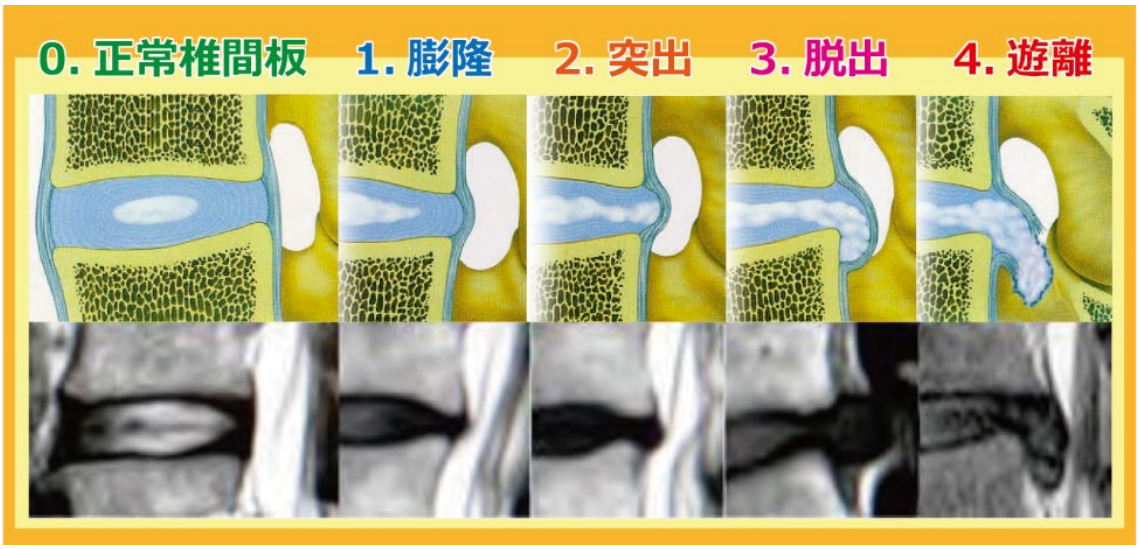

椎間板突出（protrusion）

脱出した髄核が線維輪内に留まった状態。

椎間板脱出（extrusion）

脱出した髄核が線維輪を超えて飛び出した状態。

後縦靭帯を超えないものを **subligamentous type**、後縦靭帯を超えるものを **transligamentous type** に大別する。

髄核遊離（sequestrusion）

脱出した髄核が後縦靭帯を超えて遊離した状態。

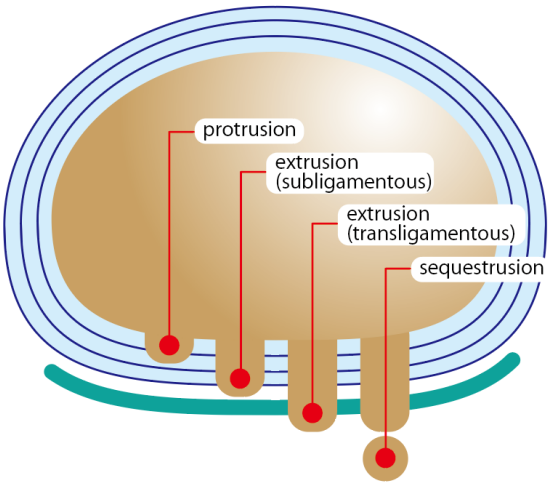

しかしながらこれらの鑑別はしばし困難であり、腰椎ヘルニアについては米国の脊椎 3 学会（North American Spine Society、American Society of Spine Radiology、American Society of Neuroradiology Spine）による MRI 所見の記載方法を推奨する。

1．水平断面でヘルニアを見た場合に突出部分の基部の長さがそれ以外の部分の径より長ければ“protrusion”とし、突出部分の最大径が基部の径を超える場合は“extrusion”とする。

protrution　　extrution

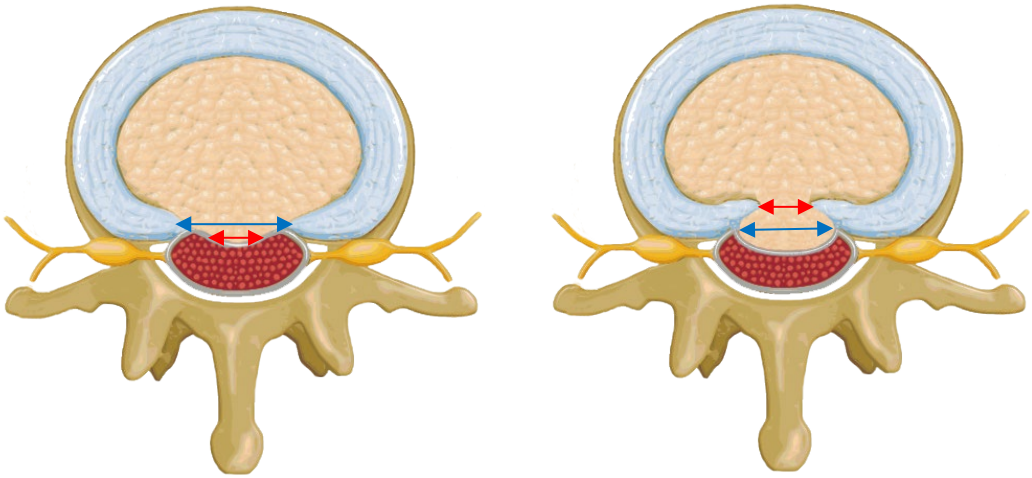

2．矢状断においても同様に、突出した部分の体軸方向の最大径が椎間板の高さを超えなければ“protrusion”とし、突出した部分の体軸方向の最大径が椎間板を超える場合は“extrusion”とする。ヘルニアは後縦靭帯によって押さえられているため逸脱した髄核は水平断面では確認しづらい。

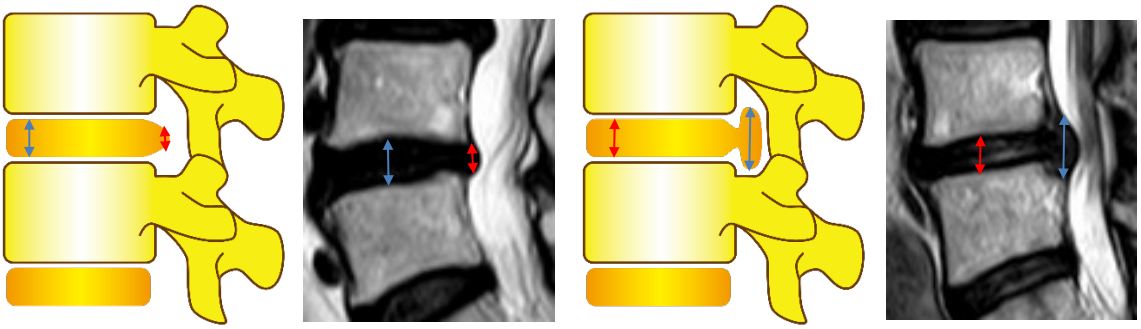

protrution　　extrution

② **脱出の方向**

椎間板ヘルニアにおいては髄核自体が脱出することよりも、脱出や膨隆により神経圧迫や神経刺激を生じることが問題となる。そのため脱出方向がより重要となる。

脱出方向は以下の 4type に分かれる。

1. **後方正中型**（central）
2. **後方外側型**（paramedial）
3. **神経孔型**（foraminal）
4. **神経孔外型**（extraforaminal）

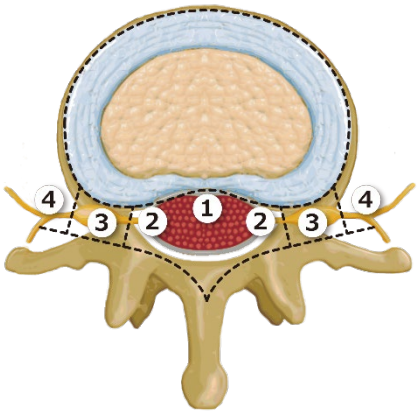

後方外側への突出は一つ上方のレベルの神経圧迫の原因となる。

神経孔型、神経孔外型のヘルニアは矢状断面だけ見ていると見逃すおそれがあるので、読影に際しては要注意。また、MRI 矢状断面撮影範囲も神経孔外型ヘルニアもあり得ることを考慮して撮影範囲を決めることを推奨する。

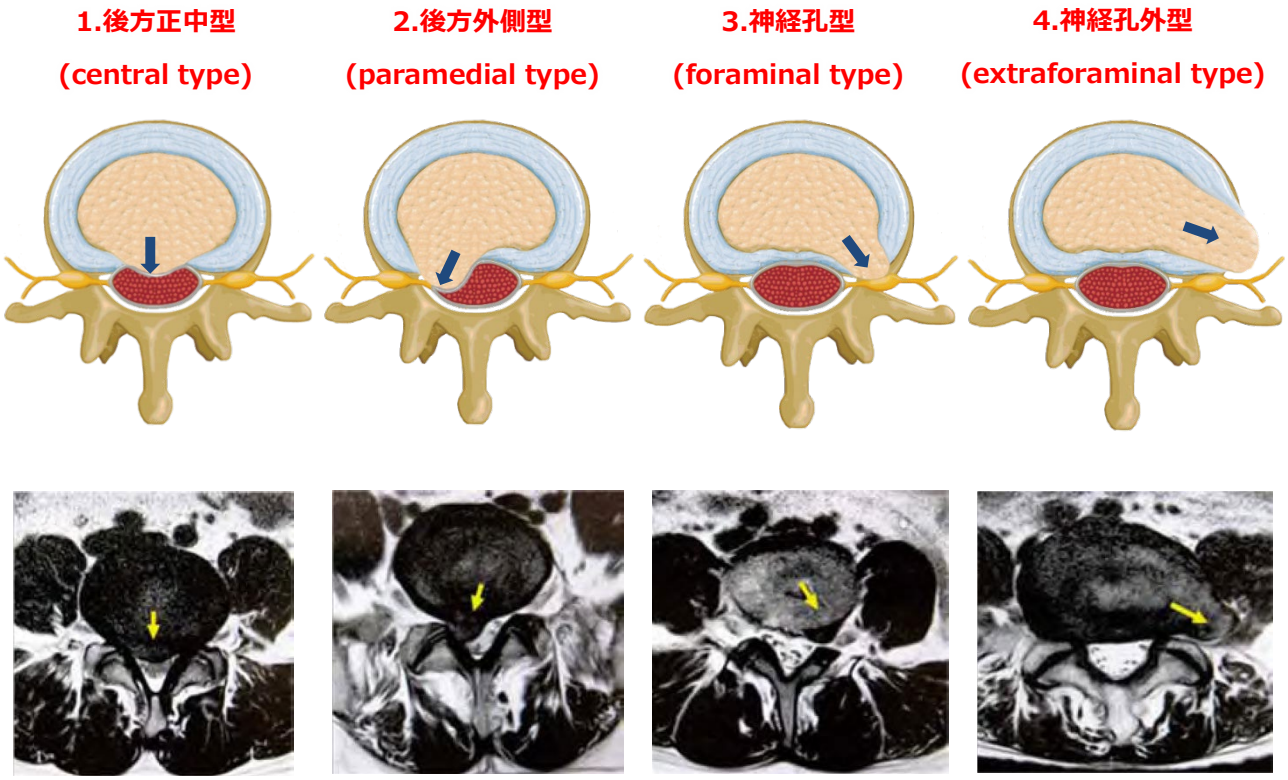

③ **脱出の範囲**

・椎間板が中心角 180°（1/2 周）を超えて飛び出した場合は Bulging disc として椎間板膨隆とする。このような所見はヘルニアとは見なされず単なる変性と解釈する。

圧迫骨折

椎体の異常信号のチェック（T1 強調画像で低信号、T2 強調画像で高信号）

骨粗鬆症あるいは外傷性による圧迫骨折の場合は急性期のみ椎体が異常信号を示し、骨折を生じてから 2、3 ヶ月経過すると信号強度は正常化してくる。
MRI で骨折に陥った椎体信号が異常であった場合、急性期の圧迫骨折なのか病的骨折なのかは信号強度だけでは判断できない。

転移による病的骨折の場合は椎体に異常信号が混在したり、圧潰した椎体が矢状断面において背側に凸な円弧を呈する。また周囲の椎弓や棘突起にも浸潤し信号強度の異常を来す。圧迫骨折に陥った椎体内に亀裂が入り液体が入り込むため T2 強調画像では椎間板に平行な帯状の高信号が認められる(40%)ことがあるが、病的骨折では極めて稀である。(6%)

圧迫骨折の好発部位

骨粗鬆症による圧迫骨折は Th11～L4 レベルに生じやすい。(90%)
頚椎や上位胸椎、L5 に椎体の圧潰がある場合は転移性骨腫瘍による病的骨折も疑う必要がある。

脊柱管狭窄症

脊柱管狭窄症とは前方からの椎体骨棘や繊維輪膨隆による中心管、外側陥凹、椎間孔における絞扼性神経障害である。画像診断では脊柱管の狭窄や神経圧迫の程度を明確にすることが重要である。

加齢に伴う後天性の脊柱管狭窄症は、椎間板の膨隆、椎弓および椎間関節の過形成、黄色靭帯の肥厚、脊椎すべりなどの病態が複合して生じる。ただしこれらの変性所見は加齢に伴い多少なりともみられるものであり、画像所見だけでは説明できないこともある。

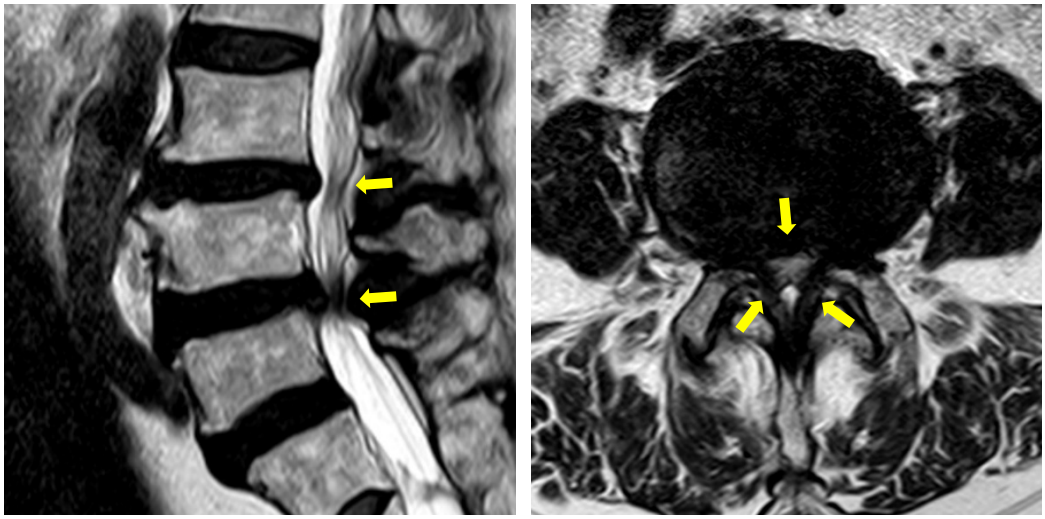

腰椎変性すべり症を伴った脊柱管狭窄症

腰椎変形すべり症を伴った脊柱管狭窄症で分離症を伴わないものは椎間板の退行変性と椎間関節の変性亜脱臼が原因である。L4/5 に最も多く、中心性脊柱管狭窄症の原因のほとんどがこのタイプである。分離症を伴うものは関節突起間部の分離によってすべりが生じ、中心性狭窄を来すことなくむしろ中心管の前後径は拡大する。それにより外側陥凹や椎間孔狭窄による神経根の圧迫を来すことがある。

脊椎 CT 検査

脊椎 CT 検査は骨や関節の状態を断面図や立体図として把握できる検査である。特に骨の変形による種々の病態や、圧迫骨折や癌の骨転移などによる椎体病変の診断に威力を発揮する。
等方性のボリュームデータを得ることができる MDCT では矢状断像、冠状断像でも水平断像と同等の空間分解能が得られるため、任意方向の 2 次元画像が作成できる。
また VR 画像を作成することで 3 次元観察も可能となり、病態把握や診断後の手術シミュレーションに有用となる。脊椎・脊髄外科医による CT 診断は 3 次元像をイメージすることが求められるため、任意の断面、任意の方向から 3 次元画像を観察できるワークステーションによる画像処理を推奨する。
※腰椎 CT 撮影時は、脊椎のみならず必ず腹部条件も追加再構成する。腹部大動脈瘤や膵炎、尿管結石等の背部痛を主訴とする内臓疾患の可能性も考慮して読影を行う必要がある。

●腹部再構成

再構成スライス厚 5mm 再構成間隔 5mm の水平像を再構成

「背部痛」をきたす代表的な疾患には次のようなものがあります。

大動脈瘤

動脈瘤には、解離性大動脈瘤(大動脈壁が避けて瘤を形成している)と真性動脈瘤（動脈そのものが瘤化している）の 2 種類あり、背部痛が生じるのは大動脈が解離している時や、動脈瘤が破裂したり、しそうになっている時で、命に係わる状態です。突然の激痛で脂汗を伴うことがありドックでみつかった場合は、外科、心臓血管外科あるいは救急外来へすみやかに紹介すること。

膵炎・胆嚢結石

腹部疾患の背部への放散痛として見られます。まずは消化器科へ紹介すること。

尿管結石・腎結石

さしこむ痛さで腰痛が主ですが、背部への放散痛があります。泌尿器科に紹介すること。

撮影方法および再構成方法

【　頸椎　】

仰臥位にて下顎を軽度挙上し、水晶体に直接 X 線が入射しないようにする。頸椎が側屈しないように固定し、呼吸抑制下で環椎から Th4 付近まで含まれるよう撮影する。

●撮影条件および再構成条件

撮影条件	管電圧	120kV
	線量	CT-AEC 使用
	スライス厚	0.5～1.25mm
	回転時間	1.0sec/rot 程度
	コメント	可能であれば逐次近似（応用）画像再構成を推奨
再構成条件	再構成 FOV	250mm 程度
	再構成スライス厚	スキャンスライス厚と同じ
	再構成間隔	スキャンスライス厚の 1/2
	再構成関数	体幹部用標準（WW,WL を変えて軟部組織も観察できるように）
	コメント	金属インプラント挿入時は可能であれば金属アーチファクト低減処理を推奨

＊日本放射線学会　Ｘ線ＣＴ撮影における標準化～GALACTIC～に準ずる

●画像処理方法（MPR・VR）

MPR

矢状断像は脊柱管に対して水平、スライス厚 1.5mm とし、左右椎間孔が十分に含まれるよう作成する。

冠状断像は脊柱管に対して水平、スライス厚 1.5mm とし、脊柱管を十分含むよう作成する。

水平断像は C2/3～C7/Th1 の椎間に対して平行になるようスライス厚 1.5mm で設定する。C1-2 は環椎に平行になるよう作成する。

斜位断像は水平断像より正中から 30°の角度で C5/6 椎間孔付近をスライス厚 1.5mm で作成する。

VR

頭蓋骨や肋骨、胸骨等障害となるものを除去し、回転角 30°程度の横回転と縦回転を作成する。

【　胸椎　】

仰臥位にて上肢を挙上し、ストリークアーチファクトを回避する。胸椎が不自然に側屈しないようにし、呼吸抑制下で Th1 から S1 まで含まれるよう撮影する（胸椎のレベルがわかるように）。

●撮影条件および再構成条件

撮影条件	管電圧	120kV
	線量	CT-AEC 使用
	スライス厚	0.5～1.25mm
	回転時間	1.0sec/rot 程度
	コメント	可能であれば逐次近似（応用）画像再構成を推奨
再構成条件	再構成 FOV	300mm 程度
	再構成スライス厚	スキャンスライス厚と同じ
	再構成間隔	スキャンスライス厚の 1/2
	再構成関数	体幹部用標準（WW,WL を変えて軟部組織も観察できるように）
	コメント	金属インプラント挿入時は可能であれば金属アーチファクト低減処理を推奨

＊日本放射線技術学会　X 線 CT 撮影における標準化～GALACTIC～に準ずる

●画像処理方法（MPR・VR）

MPR

矢状断像は脊柱管に対して水平、スライス厚 3mm とし、左右椎間孔が十分に含まれるよう作成する。

冠状断像は脊柱管に対して水平、スライス厚 3mm とし、脊柱管を十分含むよう作成する。

水平断像は Th1/2～Th11/12 の椎間に対して平行になるようスライス厚 3mm で設定する。

VR

肋骨や胸骨、大動脈の石灰化等障害となるものを除去し、背面視が回転角 10°程度の横回転を作成する。

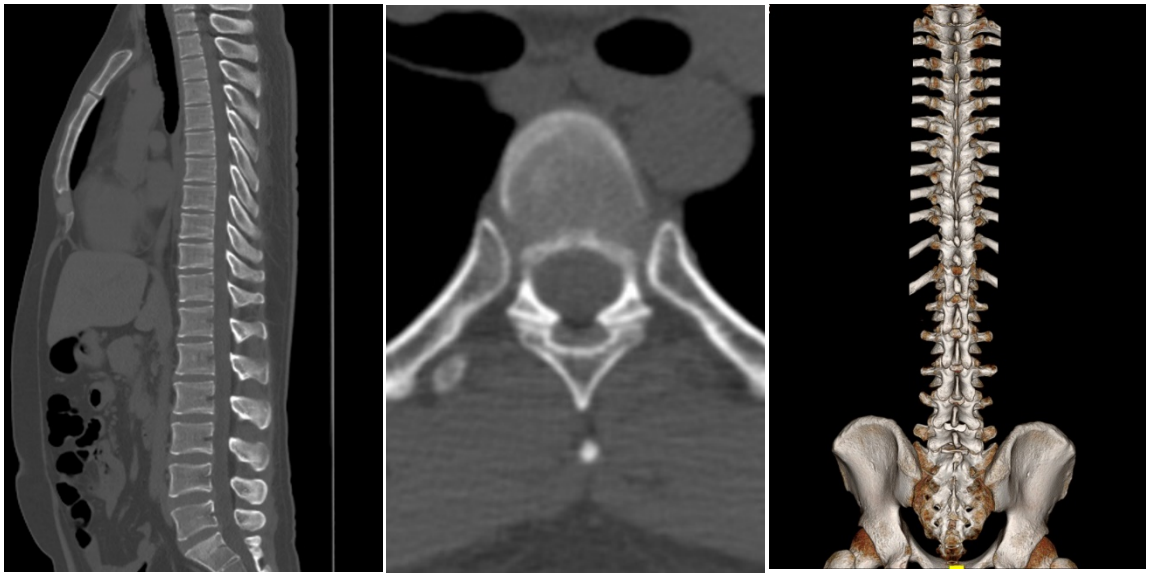

【　腰椎　】

仰臥位にて上肢を挙上し、ストリークアーチファクトを回避する。腰椎が不自然に側屈しないようにし、呼吸抑制下で Th9 から尾骨まで含まれるよう撮影する。

膝下に枕を入れ軽度屈曲することにより受診者の苦痛を軽減できることもある。

●撮影条件および再構成条件

撮影条件	管電圧	120kV
	線量	CT-AEC 使用
	スライス厚	0.5～1.25mm
	回転時間	1.0sec/rot 程度
	コメント	可能であれば逐次近似（応用）画像再構成を推奨
再構成条件	再構成 FOV	300mm 程度
	再構成スライス厚	スキャンスライス厚と同じ
	再構成間隔	スキャンスライス厚の 1/2
	再構成関数	体幹部用標準（WW,WL を変えて軟部組織も観察できるように）
	コメント	金属インプラント挿入時は可能であれば金属アーチファクト低減処理を推奨

＊日本放射線技術学会　X 線 CT 撮影における標準化～GALACTIC～に準ずる

●画像処理方法（MPR・VR）

MPR

矢状断像は脊柱管に対して水平、スライス厚は 3mm とし、左右椎間孔が十分に含まれるよう作成する。

冠状断像は脊柱管に対して水平、スライス厚は 3mm とし、脊柱管を十分含むよう作成する。

水平断像は Th9/10～L5/S1 の椎間に対して平行になるようスライス厚 2mm で設定する。

VR

肋骨や骨盤、大動脈の石灰化等障害となるものを除去し、背面視が回転角 10°程度の横回転を作成する。

また、骨盤を除去しない横回転 VR も作成することで骨盤と脊椎との位置関係が把握でき手術に有用である。

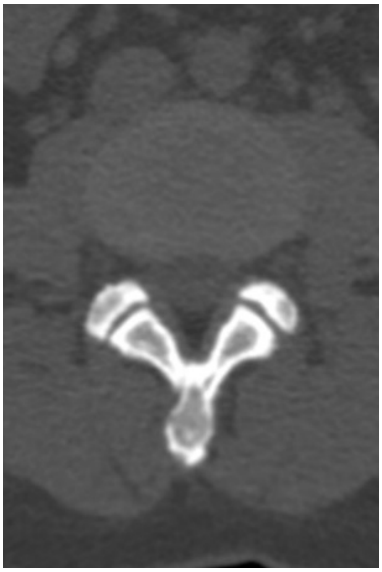

脊椎Ｘ線撮影検査

【脊椎 X 線撮影の画像診断】

脊椎ドックでの X 線撮影は、脊椎の異常な動き・形態の変化等を、MDCT・MRI を基礎とした種の画像診断所見を総合的に判断し、脊椎専門医の臨床所見と合わせて総合的にチェックする。

【脊椎 X 線撮影検査における医療被曝】

脊椎 X 線撮影検査は骨・関節疾患の画像診断の中で最も基本的な診断法である。

撮影条件は日本放射線技師会が提示する医療被ばくガイドラインの診断参考レベルを基準とした数値を目標とする。

X 線撮影における医療被ばくガイドライン（DRLs2015 の公表を受けて）[mGy]

撮影部位	日本放射線技師会　診断参考レベル	IAEA ガイダンスレベル
頚椎（正面）	0.9	—
頚椎（側面）	0.9	—
胸椎（正面）	3.0	7
胸椎（側面）	6.0	20
腰椎（正面）	4.0	10
腰椎（側面）	11.0	10

【　頚椎　】

頚椎は４方向＋動態撮影を必須とする。

①　正面(A-P 方向)撮影　②　側面撮影　③　側面前屈位撮影　④　側面後屈位撮影

⑤　第 1 斜位方向撮影　⑥　第 2 斜位方向撮影

※表示方法は正面位・斜位は A-P 表示、側面位は画像の左が腹側、右側が背側になるようにする(CT・MRI の表示と統一)。

●撮影のポイント

1.正面撮影

頚椎正面撮影は下顎を軽度挙上し、尾側から 15°程度射入して撮影する。

正面像は Luschka 関節ならびに C3～上部胸椎までの椎体、椎間腔の観察に適している。Luschka 関節の骨棘形成、椎体の骨破壊、頚肋などが観察される。

2.側面撮影

側面撮影は頚椎に対して X 線を垂直入射する。椎体の前縁・後縁と棘突起前縁が重なり真の側面像となる写真が望ましい。

頚椎のアライメントを忠実に表現するため無理な姿勢をとらないことが大切である。

側面像では頸椎のアライメント、椎体の形態、椎間腔、棘突起、椎間関節、脊柱管前後径を観察する。

椎体辺縁の骨棘形成（特に後方骨棘が重要）、後縦靭帯骨化、黄色靭帯骨化など脊髄圧迫を示唆する所見が観察される。

骨化の形態には a.椎体後縁に一致する分節型、b.上下の椎間板を超えて骨化が伸びる連続型、c.混合型がある。後縦靭帯骨化症（OPLL）の骨化占拠率（脊柱管前後径に対する骨化靭帯の厚さの百分率）が 40%を超えると脊椎症状の発生頻度が高くなる。また、残余有効前後径（脊柱管前後径-骨化靭帯の厚さ）は 6mm が臨界点とされている。

3.斜位方向撮影

斜位撮影は下顎を突き出すようにし、尾側から 15°程度射入して撮影する。

斜位像は椎間孔の変化を見るために必要な画像であり、神経根を圧迫する Luschka 関節の骨棘による椎間孔の狭小化などが観察される。

4.動態撮影

前屈位と後屈位で頚椎の側面像を撮影し、不安定椎を評価する。

椎間板変性による椎体の後方すべりなどが観察され、上位椎椎体後下角と下位椎椎弓先端との距離が 12mm 以下になると Dynamic canal stenosis があるとされる。

慢性関節リウマチによる環軸関節前方亜脱臼は前屈位側面像で ADI が 3mm 以上であると亜脱臼と判定される。

●頚椎疾患の X 線像

頚椎椎間板ヘルニア

MRI が有用であり X 線像で異常を呈することは少ない。

後縦靭帯骨化症（OPLL）

椎体後面に沿って縦に走る後縦靭帯が肥厚・骨化し脊椎前方から圧迫する。好発部位は C5 で分節型 50.4%、混合型 30.7%である。

【　胸椎　】

胸椎は 2 方向撮影を必須とする。

① 正面（A-P 方向）撮影

② 側面撮影

※表示方法は正面位は A-P 表示、側面位は画像の左が腹側、右側が背側になるようにする(CT・MRI の表示と統一)。

●撮影のポイント

1.**正面撮影**

正面撮影は立位にて A-P 方向で撮影する。

正面像では椎体の配列状態、椎体の形態、骨陰影、椎弓根、椎間腔などを観察する。また側弯の有無についても観察する。

2.**側面撮影**

側面撮影は胸椎に対して X 線を垂直入射する。椎体の前縁・後縁と棘突起前縁が重なり真の側面像となる写真が望ましい。また上位椎体が観察できるよう腕の位置を調節する。

後弯の状態、椎体の形、骨陰影、椎間腔、脊柱管について観察する。

後弯異常がみられる場合、急激な角度の変化は椎体圧迫骨折を疑う。

椎体の後方骨棘形成、後縦靭帯骨化、黄色靭帯骨化など脊髄圧迫を示唆する所見が観察される。一般的に後縦靭帯骨化は上・中部胸椎に、黄色靭帯骨化は下部胸椎に見られることが多い。

●胸椎疾患の X 線像

後縦靭帯骨化症（OPLL）

頚椎に比べると頻度は少ない。好発部位は中位胸椎である。

黄色靭帯骨化症（OYL）

黄色靭帯は脊柱管の後方壁にあり各椎弓間を連結する靭帯である。これが肥厚・骨化すると脊柱管を狭窄する。

側弯症

側弯が疑われる場合は全脊椎像から Cobb 角などの計測を行う。

【　腰椎　】

腰椎は 2 方向＋動態撮影を必須とする。

① **正面（P-A 方向）撮影**

② **側面撮影**

③ **側面前屈位撮影**

④ **側面後屈位撮影**

※表示方法は正面位は手術体位に合わせて P-A 表示、側面位は画像の左が腹側、右側が背側になるようにする(CT・MRI の表示と統一)。

●撮影のポイント

1.正面撮影

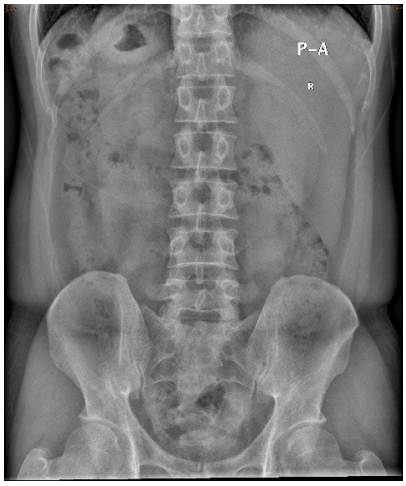

正面撮影は立位にて P-A 方向で撮影する。これは荷重がかかった状態でありながら肉体的負担が少ない安定した体位である。また、腹壁を X 線受像面に密着させるため腹厚も減少し、被ばく低減も期待できる。また、X 線束が椎間板腔に平行に入射するため、各椎間間隙が広く観察できる。膝屈曲位（90°以下）での臥位撮影では生理的弯曲の平坦化は期待できず、膝を屈曲することで仙骨部が背側に移動するため L4/5・L5/S1 椎間の椎体縁の重なりが強くなり椎間間隙が不明瞭になる。

撮影領域は半切サイズとし、下縁が大腿骨大転子まで含まれるようにする。

正面像では椎体のアライメント、椎体の形、骨陰影、椎弓根、椎間腔、上下関節突起の形態、椎間関節横突起、棘突起などを観察する。椎体辺縁の骨棘形成、椎間腔の狭小化、椎間関節の肥大などがみられる。

L5、S1 において椎弓の骨欠損を認めることがあるが、これは先天性の奇形で潜在性二分脊椎といわれ無症状のことが多い。

L5 横突起が巨大化し腸骨に接したり仙骨と融合している場合があり、先天奇形で腰椎の仙椎化と言われる。

2.側面撮影

側面撮影は腰椎に対して X 線を垂直入射する。椎体の前縁・後縁と棘突起前縁が重なり真の側面像となる写真が望ましい。

腰椎側面撮影は側弯の方向に合わせて撮影方向を選択する。側弯が右に凸ならば L-R 方向とし、左に凸ならば R-L 方向とする。

側面像では椎体のアライメント（特に前彎の状態）、椎体の形、骨陰影、椎間腔、椎間孔、椎間関節、棘突起などについて観察する。椎間板退行変性による椎間間隙の狭小化、椎体辺縁の骨棘形成（特に後方骨棘）、椎間孔の狭小化、椎間関節の肥大化、棘突起の肥厚による Kissing spine などが観察される。

3.動態撮影

前屈位と後屈位を座位で撮影する。座位にすることにより骨盤位置が固定されるので十分な前後屈が可能になり、さらに体位も安定する。これは不安定椎の診断に必須である。

前屈時に椎間腔の前方がつぶれ後方が拡大する Angular displacement と、椎体が前方にすべる Horizontal displacement がある。

脊椎分離症は L5 に最も多く、次いで L4 に発生する。分離部を明瞭に描出するため疑われた場合には斜位撮影を追加することが望ましい。すべり症の分類には Meyerding 分類を用いる。

Meyerding 分類

下部椎体上面を 4 等分し、上部椎体後下縁の位置でⅠ～Ⅳ度で評価する。

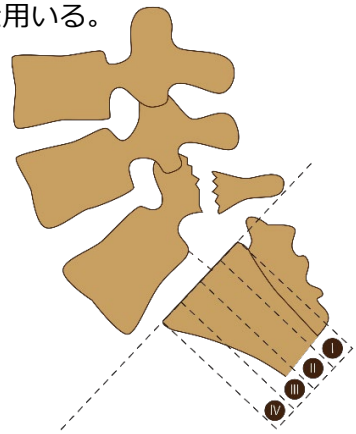

○各種疾患の X 線像

腰椎椎間板ヘルニア

頚椎同様ヘルニアの異常所見を呈することは少ない。

変性髄核が上下に脱出した Schmorl 結節が認められる。

変形性脊椎症

椎間板の変性が進行すると支持性・運動性を失い椎体周囲に反応性の骨棘を生じる。椎間関節も関節軟骨が摩耗変性し可動性を失い骨棘が生じてくる。この骨棘によって椎体同士が癒合しさらに可動性を失う。X 線像ではこの前後左右に飛び出た骨棘や椎間腔の狭小化・側弯・すべりなどが認められる。

腰椎変性すべり症

椎間板や椎間関節の可動部の変性により椎体が前後方向にずれるもので、椎弓の分離を伴わないものをいう。40 歳以上の女性で L4 に多い。すべりの程度は Meyerding 分類により評価を行う。

腰椎不安定症

椎間板内部の変性・崩壊と椎間関節関節包の弛緩により出現すると考えられており、前後屈撮影において可動域が 15°以上もしくはすべりが 3mm 以上を認めるものとする。

腰椎分離・分離すべり症

腰椎の上下関節突起の中間部で骨の分離が認められた場合を腰椎分離といい、両側性の分離が認められ前方にすべりが生じた場合を分離すべりという。好発部位は L5 で、ついで L4 に発生する。正面像や側面像で分離が認められれば斜位像を追加撮影し、スコッチテリアサインの有無を確認する。

強直性脊椎炎

慢性炎症性疾患で脊椎を侵し脊椎の強直へと進行する。側面像で椎体前縁が直線化し、椎間板外側線維輪および周辺の靭帯骨化により Bamboo spine 像を呈する。

脊椎腫瘍

癌の転移によるものが多数を占め多くは骨融解性で骨吸収像と破壊像を認める。椎体は圧潰扁平化し椎弓根の消失が起こる。ただし前立腺癌と乳癌の転移では造骨性変化を示し、濃厚陰影を認める。

脊髄腫瘍

腫瘍自体をＸ線像で捉えることはできないが、二次的変化として脊柱管の拡大や椎間孔の拡大などがみられる。

全脊椎 X 線検査（オプション）

【全脊椎 X 線検査】

側弯症患者に対しては脊柱全体のアライメントの把握が重要であり、全脊椎 X 線検査が必須となる。

全脊椎 X 線検査で評価される項目として、正面像は Cobb 角、側面像は Sagittal Vertical Axis（SVA）、Thoracic Kyphosis（TK）、Lumber Lordosis（LL）、Sacral Slope（SS）、Pelvis Incidence（PI）、Pelvic Tilt（PT）などがある。

特に SVA、PI-LL、PT に関しては米国で報告があり、正常で SVA<40mm、PI-LL<10°、PT<20°とされている。

〇撮影方法と表示方法

正面撮影は下顎を軽度挙上し、脊椎が不自然に側弯しないようにする。可能であれば手すりを持つようにすると体位が安定する。

側面撮影は適切な姿位として Clavicle position の変法を推奨する。両肘を屈曲して両前腕を胸郭の前方で交差する。手関節を軽度屈曲し、拳を握って上腕に置く。また足を肩幅に開き膝関節は伸展位とする。

頭部はドイツ水平線（眼窩下縁-外耳孔上縁ライン）を水平とし前方を直視する。

撮影条件は頸椎から骨盤部まで視認可能な条件を設定する。特に骨盤部は線量不足に陥りやすく、重要な骨盤パラメータの計測に支障を来すこともあるため注意する。

表示方法は正面位は A-P 表示、側面位は画像の左が腹側、右側が背側になるようにする（CT・MRI の表示と統一）。

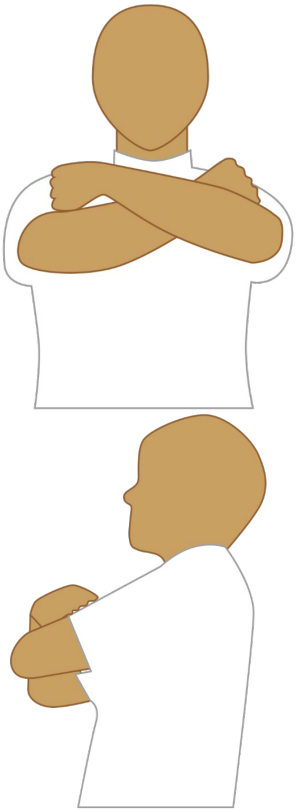

神経学的検査

神経学的検査とは、神経症状(=末梢・中枢問わず神経系になんらかの障害が起こったために現れる症状)を診断するために用いる各種検査の総称である。
主に脊椎疾患の治療上重要な、脊椎障害部位の同定に用いる。
神経症状と画像所見との整合性を問うことで、治療の妥当性を高めることができる。
主に筋力、感覚、反射、整形外科的検査、起立歩行、協調運動などを評価する。

患者の訴えや症状、画像所見を加味し、考えられる障害部位を中心に各種検査を選択実施する。

画像所見で脊椎疾患が疑われても神経学的検査が陽性とは限らない。その逆も然りで、神経学的検査と画像診断の結果が一致しないことも多く、その科学的根拠の確立が求められる。例えば古くから腰椎椎間板ヘルニアの確定診断に用いられてきた SLR テストなどはその判断基準や信頼性を疑問視する声も多い。脊椎の愁訴を訴えてドックを受診する患者については、精神医学的な要因や筋・筋膜、椎間関節に由来する症状などと神経症状を鑑別することが肝要であり、神経学的検査はその一助となり得る。

運動神経の障害を診る筋力検査では、脊椎の障害分節の支配に応じた筋肉の出力を検査する。神経症状としての筋力低下以外に筋病変や廃用性の筋力低下なども考えられるため、周到な問診と併せて周計測定などで筋の委縮を確認するとよい。

感覚神経の障害は、表在感覚の検査が最も簡便である。触覚を中心に、必要に応じて温痛覚、深部感覚などを検査する。

反射検査では主に深部腱反射や病的反射を検査するとよい。左右差や結果如何で末梢性神経障害と中枢神経障害の鑑別、進行の程度の評価が可能である。

各種整形外科的検査は検査対象組織にストレスをかけて症状の再現を試みる検査である。特に有病率の高い椎間板ヘルニアにはスパーリングテストやジャクソンテスト、ケンプテストといった神経根圧迫テスト、SLR テストや FNS テストなどの神経伸張テストが用いられる。

起立動作や歩行を観察することは特異的な歩容を呈する疾患の発見や、筋力低下、可動域障害など多くの情報をもたらしてくれる。中でも、ふらつきやよろけなどから運動失調が疑われる場合は協調運動を検査する必要がある。
ロンベルグテストに感覚検査を併せて行い小脳性や、前庭迷路性などの運動失調との鑑別を行う。脊髄性運動失調は脊髄後索障害によるため、ロンベルグ徴候は陽性、さらに深部感覚障害が見られる。その上で温痛覚に障害が見られる場合は後根以下の末梢神経性の失調である可能性が高い。

脊髄性運動失調の見られる代表的な疾患としてフリードライヒ症や、梅毒による脊髄癆などがある。

ロコモ度テスト

日本整形外科学会では、加齢や病気によって運動器機能が低下し、介護状態になるリスクが高まった状態（＝要介護予備軍）を表す新しい言葉として「ロコモティブシンドローム-locomotive syndrome-（運動器症候群）」を提唱している。
ロコモティブシンドロームは脊椎脊髄疾患との直接の関連は報告されていないが､「健康寿命の延長」という脊椎脊髄ドックの本懐に鑑み、運動器に由来する要介護リスクの評価として実施されるのが望ましい。

簡易的な自己チェックツールとしての「ロコチェック」や「ロコモ度テスト」、ロコモ対策としての運動「ロコトレ」を推奨している。
ロコチェックは日常生活動作をチェックする 7 つの項目からなる質問評価表で、簡易的なセルフチェックとして利用される。
ロコモ度テストは①立ち上がりテスト②2 ステップテスト③ロコモ 25 からなり、①

②はそれぞれ下肢筋力や歩行速度との相関が高いことが確認されている。

①立ち上がりテスト

片脚、または両脚で 10cm、20cm、30cm、40cm の高さからそれぞれ立ち上がることが可能かを評価するテストである。

②2 ステップテスト

歩幅を測定する検査で、両つま先を合わせた状態からできるだけ大股で 2 歩歩き、両足を揃えて歩幅を測定し、身長で除した値を 2 ステップ値として測定するテストである。

③ロコモ 25

身体状態・生活状況を評価する患者立脚型の質問評価表であり、25 項目の質問で構成されている。各項目 0～4 点の 5 段階で 100 点が最重症となる。

各テストの詳細は日本整形外科学会公認の予防啓発公式サイトを参照されたい。

骨密度検査（オプション）

骨粗鬆症の診断においては脊椎X 線による骨折あるいは骨萎縮度の判定が第一ではあるが、骨塩量を用いる場合には、腰椎骨塩量化を最も重視すべきではあるが、腰椎骨塩量の評価が困難な場合は、腰椎以外の部位の骨塩量を用いて骨量の評価を行うべきである。

骨粗鬆症の有病率は診断基準と判定部位で差があり、WHO の診断基準による調査では、日本では、50 歳以上の女性は、腰椎で25-35%、大腿骨頚部で9-13%、50 歳以上の男性は、大腿骨頚部で4% が骨粗鬆症と診断されています。骨粗鬆症の自然経過における一番の特徴は骨密度の減少です。日本の横断調査では、腰椎骨密度は45-49 歳から低下が始まり、70-74 歳で若年成人値の74% まで、80-84 歳でその69% まで低下します。この変化により骨折危険度が増加して、骨折が合併症として生じるようになります。しかも、いったん骨折するとそれ自体が、年齢や骨密度から独立して新規骨折の危険因子となるため、さらなる骨折の累積が起こるという悪循環が問題になります。骨密度の測定は腰椎での測定が原則であるが、測定領域内に脊椎骨折のある症例、変形性脊椎症を合併する症例、腹部大動脈石灰化沈着など，評価不能なことが予測されることが多々あります。これらの部位での骨密度測定ができない場合は，末梢骨密度測定を実施することを推奨する。超音波による測定は骨粗鬆症による診断に用いるべきではなく、推奨しない。

椎体骨折・脊柱変形とQOL低下の関係

椎体骨折は、70歳代前半の25%、80 歳以上の43%と最も頻度の高い骨粗鬆症性骨折であり、70 歳以降では、その半数以上が複数個の骨折を有する。椎体骨折の好発部位は胸腰椎移行部が最も多く、新鮮骨折による急性の腰背痛と不安定性による慢性腰背痛に大別される。骨折治癒後も椎体変形が残存するため、脊柱後弯をきたし、身体動作を行う筋力的余裕がなくなりADLが著しく制限される。背柱後弯が強くなると胃食道逆流現象や呼吸機能障害をはじめとする内臓諸臓器の機能不全が誘発される。また胸郭可動域制限により肺の拡張機能や心臓への血液還流が阻害され心肺機能が低下し、容易に頻脈などの症状がひきおこす。椎体骨折による疼痛、脊柱変形によるADLの制限、消化器・呼吸器系の機能障害などは、患者の社会的心理的生活面にも多大な影響を及ぼし、QOL低下の原因となる。

血圧脈波検査（オプション）ABI（Ankle Brachial pressure Index）

腰痛は、椎間板ヘルニアのような脊柱の器質的要因によるものから、解離性大動脈瘤などの血管性疾患などによっても坐骨神経痛様の痛みがでることがある。腰部脊柱管狭窄症もその大きな原因の一つである。腰部脊柱管狭窄症の臨床症状としては、間欠跛行、腰痛、下肢痛、下肢の脱力やしびれなどがある。特に間欠跛行は問診時における原因の鑑別診断(神経性と血管性の鑑別には前屈姿勢、ABI が有用)のための重要な所見である。この間欠跛行の原因疾患の鑑別のための定義は、安静時や歩行開始時には下肢症状はいが、歩行を継続すると下肢のしびれや痛み、脱力などが出現したり、片側性の下肢症状が両側性になるなどの症状の拡大、変化までを含むことを認識する必要がある。間欠跛行には多くの原因疾患があるため鑑別が必要であり、特に腰部脊柱管狭窄症のような神経性と、末梢動脈疾患PAD(Peripheral Arterial Disease)のような血管性との鑑別は重要である。鑑別のポイントとしては、前屈による症状軽減の有無である。神経の圧迫は、前屈姿勢により軽減されるので、腰部脊柱管狭窄症の患者では前屈位をとると症状が緩和される。更に詳しく診断するには足背動脈の触診や足関節最高血圧を上腕最高血圧で割った値のABI(Ankle Brachial pressure Index)の測定が有用である (ABI ≦0.9であればPAD)。更に最近の四肢血圧脈波検査装置では、足関節も含めた四肢の脈波形を描写する機種が存在し、閉塞性動脈硬化症に特徴的な脈波形を示す事や、下肢の脈波伝播速度の左右差等がPADの存在を認識するための有用な情報となる場合がある。

ABI 基準値

参照：TASCⅡ Trans-Atlantic Inter-Society Consensus for the Management of PAD Eur J Vasc Endovasc Surg 2007; 33 (Suppl 1): S1-75.

0.91＜ ABI ≦ 1.40 → 正常

ABI ≦ 0.90 → PAD の疑い

1.40＜ ABI → 足関節血管の石灰化（マンシェットの閉塞不良）

and ／ or PAD の疑い

脊椎ドックの説明指導

1.受診者への配慮

受診者は、健康な方だけでなく、過去に脊椎疾患で治療された方、慢性の痛みやしびれがある方が、ご自身の脊椎の状態を詳しく知りたい為、受診されていることを常に配慮し、説明にあたる。

2.画像検査の精度について

画像検査の診断には限界があることを受信者に理解してもらい、診断確定の為に追加検査、追跡検査が必要な場合は、必要性を説明し同意を得て進める。

3.脊椎専門医による説明指導

説明指導を担当する医師は脊椎ドックの意義を理解し、予防医学の観点から適切な指導が出来る脊椎専門医として説明指導に責任を果たす。

4.脊椎以外の病変について

脊椎ドック時に脊椎以外の病変が疑われる場合、その病変についての治療、検査の必要性を説明し、その専門医を紹介し速やかに診療情報の提供を行う。

5.ロコモティブシンドローム（運動器症候群、通称ロコモ）**の予防について**

現在、かかえている疾患に対する治療の説明だけでなく、治療後やその先の生活を見据え、「ねたきり」や「要介護」の主要な原因であるロコモの予防の説明を行う。

その際、食生活や運動の具体例を挙げて説明するのが望ましい。